

Existe t'il des causes ou des facteurs favorisant du Neurinome ?

Les causes exactes d'un neurinome demeurent inconnues et il ne semble pas y avoir de facteurs favorisant notamment environnementaux. La plupart des neurinomes n'étant pas héréditaires (95% des cas) et restant sporadiques il n'y a donc pas de risque de transmission familiale. Seules les rares cas de tumeurs se développant dans le cadre des Neurofibromatoses de type II présentent un caractère héréditaire et nécessitent un conseil génétique.

Doit-on traiter tous les Neurinomes ?

La majorité des patients présentant un neurinome reçoivent un traitement. Toutefois ces tumeurs sont bénignes et souvent d'évolution lente. Par conséquent il n'y a pas d'urgence à entreprendre un traitement. Les patients ont le temps de réfléchir aux différentes options de traitement qui leur sont offertes et de choisir l'équipe qui va les prendre en charge. La plupart des tumeurs de petite taille, souvent asymptomatiques, peuvent être simplement surveillées par des IRM régulières et montrent dans 30 à 40% des cas peu ou pas d'évolution dans le temps.

Quels sont les différents traitements possibles ?

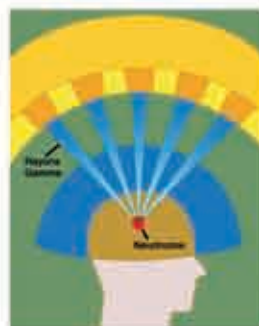Les buts du traitement des neurinomes vestibulaires sont, comme pour toutes les tumeurs bénignes, d'éradiquer la lésion tout en préservant les autres fonctions nerveuses. Il existe 3 options de prise en charge d'un neurinome : **simple surveillance, radiothérapie et chirurgie.** Le choix doit se faire au cas par cas, en tenant compte de plusieurs facteurs: taille de la tumeur, symptômes, âge et état général du patient. La décision est prise par le patient après avoir discuté de toutes les options possibles et notamment, pour chacune d'entre elles, du rapport bénéfices-risques.

■ **Surveillance simple:** Le patient est suivi régulièrement avec un examen clinique et audiométrique. Une IRM est effectuée tous les ans ou tous les 6 mois selon les cas. Ce type de prise

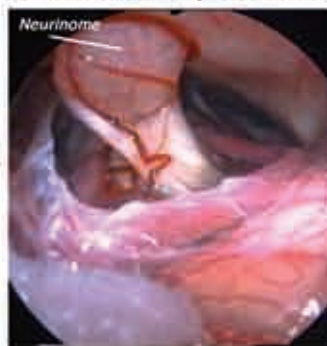en charge est indiquée pour des patients présentant des petites tumeurs, stables et asymptomatiques mais également pour des patients âgés et/ou dont l'état général n'est pas favorable à une opération.

■ Radiothérapie stéréotaxique (Gamma knife):

La radiothérapie stéréotaxique est un terme générique qui désigne différentes techniques d'irradiation dont le Gamma knife. Le Gamma knife est une technique de radiothérapie par rayons gamma délivrant en une seule session et de façon très localisée une dose de rayons à la tumeur tout en minimisant l'irradiation aux tissus avoisinants (le cerveau). Le but est de réduire le potentiel de croissance de la tumeur laquelle persiste et doit être surveillée.



■ **Chirurgie:** Le choix de la technique chirurgicale (voie d'abord) dépend de la taille de la tumeur et de l'importance de la surdité. La résection complète de la tumeur sans séquelle neurologique et avec conservation de l'audition est le but ultime de la chirurgie mais le plus souvent l'audition ne peut être préservée.



Vue opératoire sous endoscope montrant le neurinome

La chirurgie du neurinome bénéficie de l'apport de l'endoscope. Elle est réalisée sous anesthésie générale et sous monitoring (surveillance) du nerf facial.

Références bibliographiques:

- Magnan J et al. Endoscope-assisted retrosigmoid approach for otoneurological surgery. Endo Press Tuttingen 2010
- Magnan J. The Value of endoscopy in Otolaryngology and Neuro-otology. Otol. Jpn 2003, 13: 163-173

Qu'est-ce-que l'Otologie et la Neuro-Otologie ?

L'Otologie est l'étude de l'oreille et de ses maladies: surdité, vertiges, troubles de l'équilibre et acouphènes. Il s'agit d'une hyperspécialisation de l'ORL.

La Neuro-Otologie est une partie de l'Otologie qui traite plus précisément de l'oreille interne en relation avec les voies nerveuses associées et de ses pathologies (neurinome, méningiome, spasme de l'hémiface etc..).

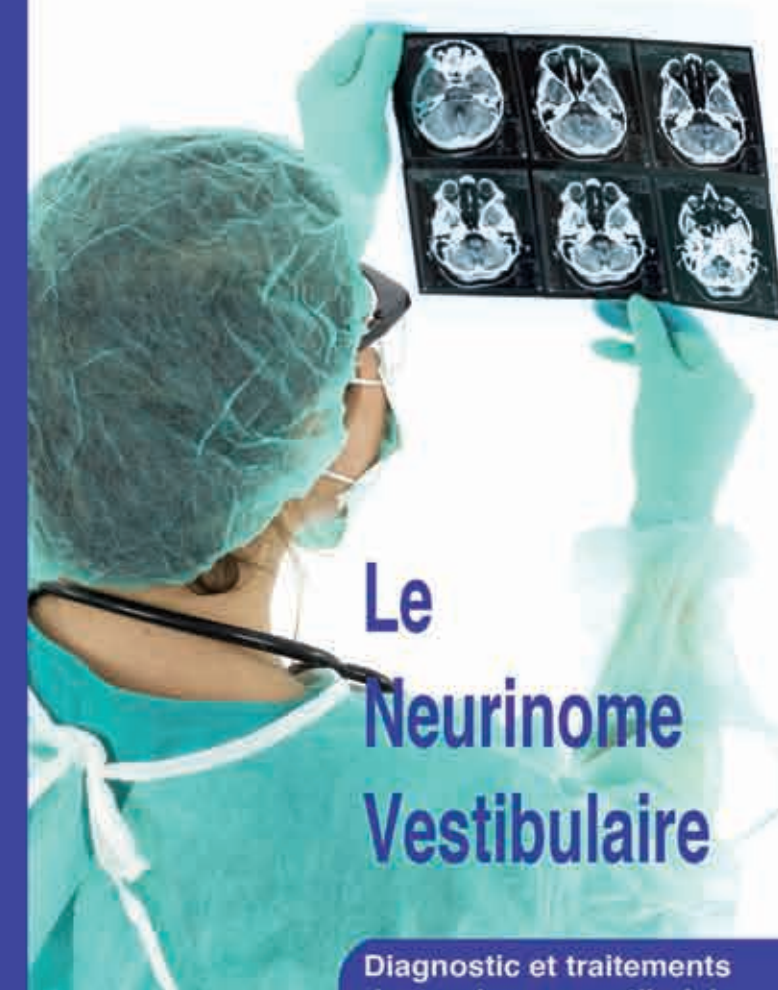
La Clinique du Dr Causse

La clinique Causse est spécialisée dans le diagnostic et le traitement des affections de la tête et du cou, plus particulièrement en Otologie où elle a acquis une renommée internationale. La clinique traite les pathologies dans les domaines de l'Otologie, la Neuro-Otologie, l'ORL, l'Ophthalmologie, l'Orthopédie et la Chirurgie Plastique.

Du fait de sa spécialisation dans ses différentes activités, la clinique Causse a un important recrutement extra-régional. En effet, 60% des patients hospitalisés viennent d'autres régions, pourcentage qui passe à 78% ramené à l'échelle du département.



© 2010. Clinique Causse
Traverse de Béziers, 34440 Colombiers
rdv@clinique-causse.com
Pour plus d'informations visitez notre site internet : www.clinique-causse.com
10/09Oto



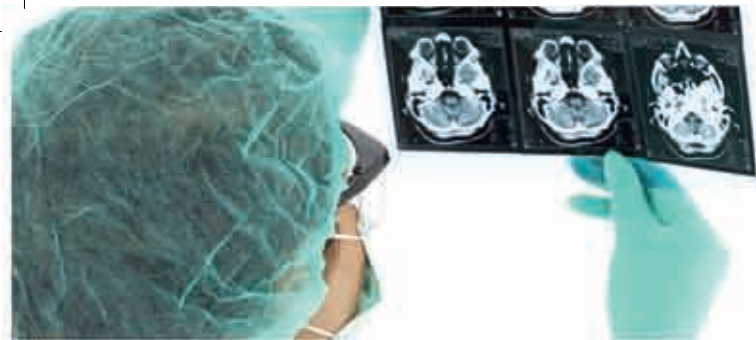Le Neurinome Vestibulaire

Diagnostic et traitements du neurinome vestibulaire

- Qu'est-ce-que le Neurinome Vestibulaire ?
- Comment en fait-on le diagnostic ?
- Quels sont les traitements possibles ?
- et davantage...



Clinique du Dr Causse
Département d'Otologie
Traverse de Béziers
34440 Colombiers
www.clinique-causse.com



Neurinome Vestibulaire

L'incidence des neurinomes de l'acoustique est d'environ 1 pour 100 000 adultes par an dans les pays industrialisés, bien qu'il existe des estimations largement en dessous et au-dessus de ce chiffre: de 1 pour 3 500 à 1 pour 1 million par an. C'est une tumeur bénigne qui évolue en général lentement aux dépens du nerf vestibulaire (le nerf de l'équilibre) qui forme, avec le nerf cochléaire (responsable de l'audition) le nerf vestibulocochléaire. Lorsque la tumeur s'étend, elle peut venir au contact des différentes structures du cerveau et exercer une pression sur ces dernières. L'imagerie par résonance magnétique (IRM) permet de détecter ce type de tumeur et éventuellement d'effectuer une surveillance prolongée, soit avant traitement, si le neurinome reste de petite taille ou d'évolution lente, soit après traitement, pour veiller au risque de récurrence.

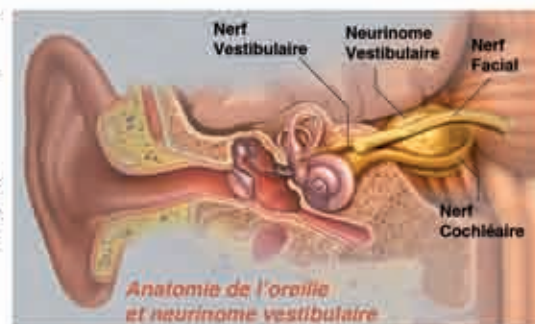Qu'est-ce que le Neurinome Vestibulaire ?

Le neurinome ou schwannome vestibulaire, (faussement appelé neurinome de l'acoustique), est une tumeur nerveuse bénigne (non cancéreuse, ne donnant pas de métastase), développée au niveau du conduit auditif interne à partir des cellules de Schwann, qui sont à l'origine de la gaine de myéline entourant les axones d'un nerf.

Son développement, classiquement lent, se fait au début dans le conduit auditif interne (canal osseux qui relie l'oreille au cerveau), comprimant ainsi progressivement les nerfs vestibulaire et cochléaire, aboutissant à une surdité et des troubles de l'équilibre. Les troubles de l'audition unilatéraux (surdité et acouphènes) sont souvent perçus plus précocément et paraissent plus gênants que les problèmes d'équilibre, qui sont compensés par l'autre oreille.

Cette tumeur finira par remplir le conduit auditif interne puis par en sortir pour évoluer vers l'angle ponto-cérébelleux, et venir au contact du cerveau (au niveau du tronc cérébral) et du cervelet.

Ces tumeurs sont habituellement unilatérales et unilatérales. Rarement elles peuvent être d'origine génétique et s'inscrivent alors dans une maladie particulière, la Neurofibromatose de type II qui touche des patients présentant des tumeurs bilatérales associées à d'autres manifestations y compris d'autres tumeurs bénignes.



Quels sont les symptômes évocateurs d'un Neurinome Vestibulaire ?

Les premiers symptômes passent souvent inaperçus et peuvent rendre le diagnostic difficile. Le signe le plus fréquent demeure une **surdité progressive unilatérale**, souvent associée

à des **acouphènes**. La surdité évolue la plupart du temps lentement, mais une **surdité brutale** peut également survenir.

Dans la mesure où la tumeur se développe aux dépens du nerf vestibulaire, **des troubles de l'équilibre et des vertiges** peuvent apparaître, mais souvent l'oreille interne controlatérale compense très efficacement et aucun trouble de l'équilibre n'est ressenti.

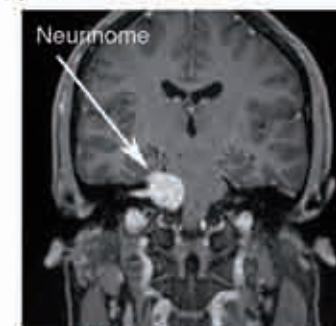
Des tumeurs de plus grande taille peuvent comprimer les structures avoisinantes et être responsables de **paralysie faciale** (compression du nerf facial), de **douleurs de l'hémiface** (compression du nerf trijumeau) et de **maux de tête** par compression du tronc cérébral avec augmentation de la pression intracrânienne. Toutefois il n'y a pas de corrélation entre la taille de la tumeur et l'importance des symptômes.

Comment en fait-on le diagnostic ?

Les avancées en médecine et notamment en imagerie permettent la détection des neurinomes de petite taille, c'est-à-dire ceux qui restent à l'intérieur du conduit auditif interne.

Un **examen audiométrique** doit être réalisé pour tester l'audition des deux côtés. Il peut révéler une surdité de perception (d'oreille interne) unilatérale, avec troubles importants de l'intelligibilité (mauvaise compréhension dans le bruit). Des **potentiels évoqués auditifs (PEA)** peuvent également être pratiqués afin d'orienter plus précisément la localisation de l'atteinte auditive. Un **examen vidéo-nystagmographique (VNG)** peut aussi être réalisé.

L'**IRM avec injection de Gadolinium** est l'examen de choix pour assurer le diagnostic. L'IRM permet de préciser la taille de la tumeur et son retentissement éventuel sur les structures de voisinage. Lorsque l'IRM n'est pas possible pour diverses raisons, un **scanner** peut la remplacer sans offrir la même précision.



IRM montrant un neurinome vestibulaire droit

La place de l'endoscopie dans la chirurgie neuro-otologique

L'avantage de l'endoscopie de l'angle ponto-cérébelleux est d'être un procédé per-opératoire simple et efficace s'intégrant dans le cadre du développement d'une chirurgie otoneurologique moins invasive. L'intérêt de l'endoscopie est connue dans plusieurs domaines de la chirurgie neuro-otologique:

- Au cours de la chirurgie du neurinome de l'acoustique pour permettre une meilleure reconnaissance des éléments vasculo-nerveux adjacents à la tumeur et un contrôle du fond du conduit auditif interne.
- Lors de la chirurgie de décompression vasculaire du spasme de l'hémiface, de la névralgie faciale et de tous les conflits vasculo-nerveux où l'endoscope représente l'instrument clé pour identifier de façon sûre et atraumatique le lieu du conflit artère-nerf.



L'endoscopie interventionnelle, utilisée en complément du microscope opératoire, permet:

- 1- des voies d'abord réduites, répondant aux critères de chirurgie minima invasive;
- 2- une visualisation parfaite et complète de toutes les structures anatomiques;
- 3- des gestes opératoires précis et atraumatiques afin de préserver les fonctions de l'audition et de la motricité de la face.

Références bibliographiques:

Magnan J, Sanna M. Endoscopy in Neuro-Otology. Thieme Medical Publishers, Stuttgart-New York 1999